

折翼天使重获新生

每个孩子都是落入凡间的天使，那些暂时“不太完美”的孩子，不过是在来的路上不小心折了翼。而我们所能做的，便是为他们修补好翅膀，帮助他们再次展翅翱翔。

术前访视初见小梦巧的一刻，我着实为她及她的家人感到心痛和同情，这位小患者不足5个月大，体重仅7kg，由于不能正常饮食，甚至不如正常3个月龄儿童的生长发育状况。小小的她鼻内插着胃管，每吃一口奶都要使劲吸奶瓶，但是因为漏气，使得她总是吃不够，妈妈不得不通过胃管给她加餐，从出生起每10天左右就要更换一次胃管，几个月大的她一直靠胃管辅助饮食并受此折磨，此次从四川来北京口腔医院就医，妈妈带着许多胃管以备用。尽早为孩子完成手术修复，不仅可以使她早日进行正常进食，减轻使用胃管的痛苦，而且对于她的健康发育尤其心理健康和日后语音学习都是非常关键的。

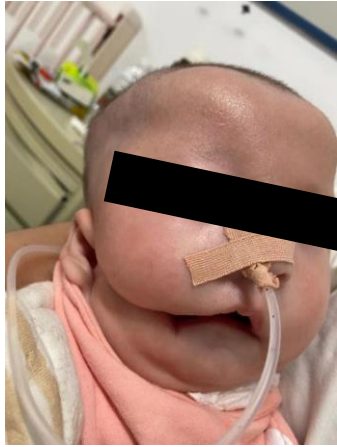小梦巧面横裂畸形严重程度非常罕见，国内外尚无如此严重病例低龄儿童相关麻醉方案报道，为此，创伤整形外科和麻醉科进行了严谨的联合会诊术前讨论，确定了首选方案和备用方案。由于严重面横裂、右下颌关节异位、骨质和肌肉缺损、严重小下颌，使得面罩通气困难，不能为小梦巧进行常规吸入诱导麻醉，如何诱导和插管方案是麻醉科医生的挑战。再加上小梦巧日常睡眠打鼾，如此小下颌和咽腔狭窄，术后通气困难可能是致命的危险因素，更是麻醉医生术后气

道管理的巨大挑战。手术麻醉的困难与风险要求我们充分认识到一切可能发生的危险状况并做好紧急预案，确保她的生命安全。

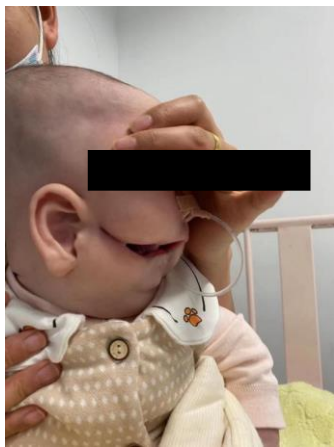经过创伤整形科和麻醉科的密切合作，一切仿佛按照术前讨论预想的方案顺利进行，小梦巧小剂量多次静脉诱导麻醉逐渐加深，顺利经鼻纤支镜气管插管（在场的医生们当时纤支镜下面临声门周围肿大，必须一次插管成功）。在静吸复合全身麻醉下手术顺利进行，经过两个小时的手术修复，患儿取得了良好的手术效果，苏醒拔管后安返监护室。梦巧妈妈在监护室见到她的那一刻，看到她往日巨大的面横裂得以修复，满是激动和喜悦，对手术的效果非常满意。

使患者家属得到满意的治疗效果，对我们是莫大的鼓励和肯定，在这一过程中我们经历了巨大的风险考验，克服了缺少相关经验的困难，保障了这例手术的麻醉实施，确保了手术的顺利进行。对于我们是完成了一例困难手术麻醉，但对于小梦巧和她的家庭来讲，这是生命的二次重塑，为她后续二期修复打下良好的基础，使得她以后可以逐渐正常饮食，并在未来人生成长的路上更加自信！

在此，我们祝福小梦巧能够健康快乐成长，迈着自信的步伐，飞向更加远大的天空！



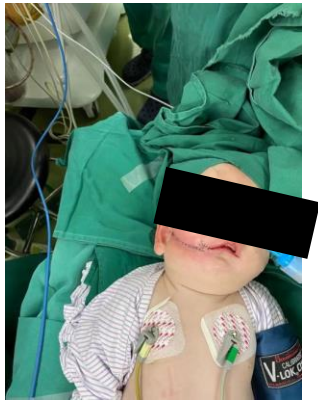图一，术前正面



图二，术前侧面




图三，术前讨论



图四，术后修复效果

作者信息：



韩晓菲 首都医科大学附属北京口腔医院麻醉科主治医师。2015 年毕业参加工作入职北京口腔医院麻醉科，近年国家大型活动期间先后多次参加我院应急保障工作，多年来出色完成院内门急诊应急抢救保障工作。擅长口腔颌面外科各类型手术麻醉，尤其是恶性肿瘤危重患者手术麻醉，手术大时间长术中麻醉医生作用至关重要，曾成功抢救复苏一例舌癌皮瓣修复术中心脏骤停 34 分钟患者。对正颌手术术中控制性精准降压有独到之处，对小儿唇腭裂手术麻醉精细化管理有多年经验，深得外科团队信赖。